

- Entfernung des hinteren Längsbandes und der Sequesteranteile, möglichst keine Kollagenanteile belassen (Raumforderung)
- *Cave: Eine Eröffnung periradikulärer Venen ist leicht möglich; sie reagieren gut auf lokale Kompression mit Kollagen und Watte.*
- schichtweiser Wundverschluss mit Intrakutannaht oder Steristrips

■ Postoperative Maßnahmen

- Verzicht auf postoperative Orthese
- Nativröntgen postoperativ und nach 6 bzw. 12 Monaten zur Fusionskontrolle
- ergänzend MRT zur Beurteilung des Funktionszustands der Bandscheibe und zur Kontrolle des Bewegungssegments

■ Komplikationen

Siehe Kapitel 19.1 und 19.2, S. 🍏🍏.

Literatur

- Cloward RB. The anterior approach for removal of ruptured cervical disc. *J Neurosurg* 1958; 15: 602–17, 1958.
- Jho HD. Editorial: Failed anterior cervical foraminotomy. *J Neurosurg (Spine)* 2003; 98: 121–5.
- Jho HD. Microsurgical anterior cervical foraminotomy for radiculopathy: a new approach to cervical disc herniation. *J Neurosurg* 1996; 84: 155–60.
- Robinson RA, Smith GW. Anterolateral cervical disc removal and interbody fusion for cervical disc syndrome. *Bull Johns Hopkins Hosp* 1955; 96: 223–4.

13.2 Dorsale zervikale Mikroforaminotomie

Armin K. Helmbrecht und Volkmar Heidecke

Die dorsale zervikale Mikroforaminotomie (Frykholm-OP) ist ein gewebeschonendes, risikoarmes Operationsverfahren, das schon sehr früh die *Non-fusion-* und *Motion-preservation-*Technik bei zervikalen Bandscheibenvorfällen berücksichtigte.

Insbesondere stellt sie mit den neuen minimalinvasiven Zugängen (Burke u. Caputy 2000; Boehm et al. 2003) beim weichen lateralen Sequester, etwas weniger auch bei der rein lateralen Foramenstenose, eine effektive, effiziente und kostengünstige Alternative zur ventralen Diskektomie mit nachfolgender Fusion oder mit der nachfolgenden Implantation einer Bandscheibenprothese (*spinal arthroplasty*) dar. Hierbei kann der zusätzliche Einsatz eines Endoskops hilfreich sein (Adamson 2001). Rein statistisch betrachtet ist sie in den meisten Kliniken bei der Operation zervikaler Bandscheibenvorfälle, im Vergleich

zu den ventralen Verfahren, das seltener angewandte Verfahren.

Die minimalinvasive Technik hat aber nichtsdestotrotz bei adäquater Anwendung den Vorteil, weit weniger Auswirkungen auf die Mobilität und Stabilität des operierten Bewegungssegments zu haben als ein anteriorer Zugang (Chen et al. 2001), unabhängig davon, ob abschließend fusioniert oder eine Prothese eingesetzt wird. Die Methode der zervikalen Mikroforaminotomie erzielt bei einer sehr sorgfältigen Patientenselektion eine hohe Erfolgsrate (Hendersson et al. 1983; McCulloch u. Young 1998), wenngleich sie eine sehr flache Lernkurve beinhaltet.

■ Indikationen

- weicher lateraler Sequester oder knöcherner Sporn lateral des Duralsacks mit monoradikulärer Klinik

Hierfür ergibt sich nach den Cochrane-Kriterien der evidenzbasierten Medizin die Evidenzklasse III (Fouyas et al. 2004; Papavero et al. 2005).

■ Kontraindikationen

- medialer und mediolateraler Prolaps oder Osteophyt
- vorbestehende Instabilität im betroffenen Bewegungssegment

■ Besondere Aufklärungsinhalte

- Nervenwurzel-, Duraverletzung, neurologische Verschlechterung
- Rezidivrate 0,5–4 %
- Reoperation von vorne 3,5–8 % (abhängig von Indikationsstellung für Ersteingriff)
- sehr selten (Einzelfälle) auftretende Luftembolie bei sitzender Lagerung

■ Technische Voraussetzungen

- präoperative Diagnostik (Goldstandard)
 - Magnetresonanztomographie (MRT) der Halswirbelsäule (HWS) – T1- und T2-gewichtet
 - obligat zusätzliches natives Röntgen der HWS in 4 Ebenen, gegebenenfalls mit Funktionsaufnahmen
- Alternative: Computertomographie (CT) oder postmyelographische CT der HWS
- Anästhesieform: Intubationsnarkose
- Lagerung: sitzende Position oder Bauchlage mit inkliniertem Kopf in der Mayfield-Klemme; Abstand zwischen Kinn und Manubrium sterni ca. 3–4 cm

■ Operative Schritte

- exakte orthograde Markierung der zu operierenden Etage mittels C-Bogen
- **klassische Variante:**
 - Mittellinienschnitt in einer Länge von 3–4 cm für offenen mikroskopischen Zugang

- Darstellen der nuchalen Faszie, Inzision derselben und nacheinander Abpräparation der 3 muskulären Schichten vom Proc. spinosus und den Laminae vertebrales
- Einsetzen eines Retraktors
- **minimalinvasive Alternative:**
 - 1,5 cm paramedian auf der betroffenen Seite für perkutanen mikroskopischen, endoskopischen Trokarzugang mit einem Außenradius von 1 cm (Abb. 13.2-1a)
 - stumpfes Einbringen des Trokars, zu zwei Drittel auf das Fenster zwischen den beiden Laminae, zu einem Drittel auf die Capsula articularis des Zwischenwirbelgelenks
- nochmalige Höhenbestätigung mit dem C-Bogen
- Einschwenken des Mikroskops (ggf. Endoskop)
- Darstellen der kranialen und kaudalen Lamina sowie der medialen Anteile der Capsula articularis
- geringe Teilresektion der lateralen kaudalen Lamina am Übergang zum Proc. articularis superior mittels Fräse, Stanze oder Laser (Abb. 13.2-2)
- Eröffnen des Lig. flavum und der Trolard-Kapsel → die laterale Begrenzung des Duraschlauches kommt zur Darstellung
- geringe Erweiterung nach kranial und lateral → in der Regel Darstellung der nach dorsal angehobenen und gespannten Nervenwurzel (Abb. 13.2-1b)
- vorsichtiges Austasten mit dem Schiellhaken; freier Sequester kann meist hervorluxiert und entfernt werden
- Bei gerade noch gedecktem Sequester muss vorher eine dünne Schicht des Lig. longitudinale posterius mit dem Dissektor oder mit der spitzen bipolaren Pinzette eröffnet werden.
- abschließendes Austasten mit dem Schiellhaken (ggf. nochmalige Inspektion mit einem Endoskop mit 30°-Optik)
- bei spannungsfreiem Verlauf der Nervenwurzel Beendigung des Eingriffs, gegebenenfalls Installation eines kristalloiden Kortikoids

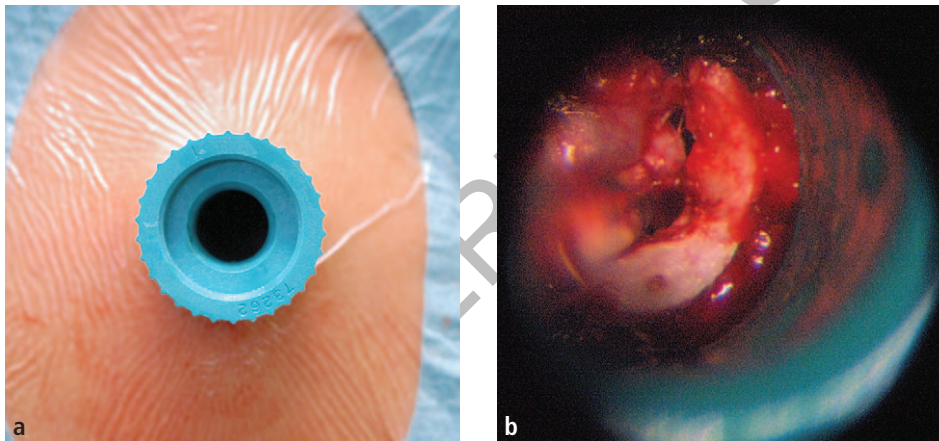


Abb. 13.2-1 a) Eingebrochener Trokar bei sitzender Lagerung. **b)** Durchgeführte Foraminotomie rechts, medialseitig dargestellter Durasack mit nach oben abgehender und angehobener Nervenwurzel sowie frei in der Achsel gelegenen Sequester.

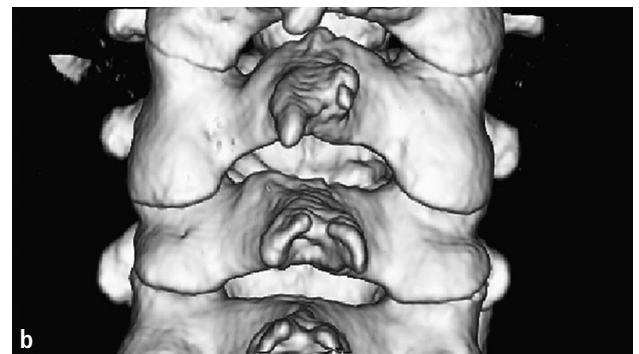
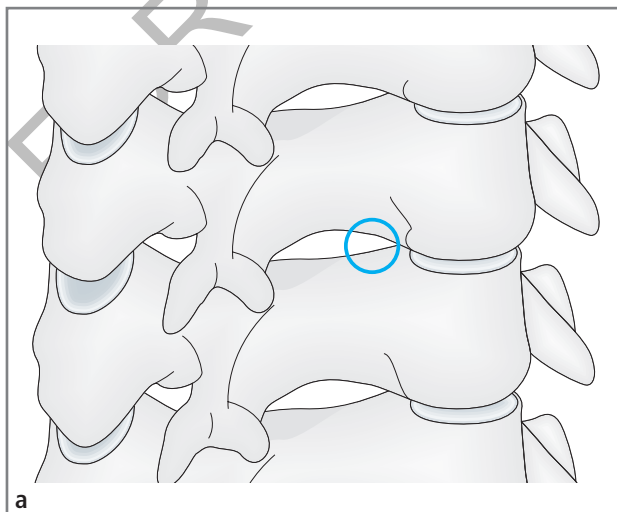


Abb. 13.2-2 a) Schematisch dargestellte HWS mit gedachter Lokalisation des knöchernen Zugangs für eine Mikroforaminotomie (blauer Kreis); **b)** postoperative 3D-CT-Rekonstruktion nach dorsaler zervikaler Mikroforaminotomie rechts mit Darstellung des knöchernen Defekts, ohne Gelenk- oder Teilgelenkresektion.

■ Komplikationen/Alternativen

- bei klassischem Zugang häufig auftretende Störung der Propriozeption mit persistierenden Nackenschmerzen postoperativ bis zu 25% (Grumme u. Kolodziejczyk 1994; Grieve et al. 2000).
- bei zu groß gewähltem Zugang mit medialer Facettekтомie Gefahr der postoperativ auftretenden Instabilität im operierten Bewegungssegment
- Alternativen: sämtliche Formen der ventralen Diskektomie mit nachfolgender Fusion oder nachfolgender Implantation einer Bandscheibenprothese sowie – bislang vereinzelt durchgeführt – die perkutane ventrale Diskektomie mit Sequesterentfernung von ipsilateral, C-Bogen gestützt (a.-p. und seitlich).

Literatur

- Adamson TE. Microendoscopic posterior cervical laminoforaminotomy for unilateral radiculopathy: results of a new technique in 100 cases. *J Neurosurg.* 2001; 95(1 Suppl): 51–7.
- Boehm H, Greiner-Perth R, El-Saghir H, Allam Y. A new minimally invasive posterior approach for the treatment of cervical radiculopathy and myelopathy: surgical technique and preliminary results. *Eur Spine J.* 2003; 12(3): 268–73.
- Burke TG, Caputy A. Microendoscopic posterior cervical foraminotomy: A cadaveric model and clinical application for cervical radiculopathy. *J Neurosurg* 2000; 93: 126–9.
- Chen BH, Natarajan RN, An HS, Andersson GB. Comparison of biomechanical response to surgical procedures used for cervical radiculopathy: posterior keyhole foraminotomy versus anterior foraminotomy and discectomy versus anterior discectomy with fusion. *J Spinal Disord* 2001; 14(1): 17–20.
- Fouyas IP, Statham PFX, Sandercock PAG, Lynch C. Surgery for cervical radiculomyelopathy (Cochrane Review). In: *The Cochrane Library*, Issue 1. Chichester, UK: John Wiley & Sons, Ltd. 2004.
- Grieve JP, Kitchen ND, Moore AJ, Marsh HT. Results of posterior cervical foraminotomy for treatment of cervical spondylitic radiculopathy. *Br J Neurosurg* 2000; 14(1): 40–3.
- Grumme TH, Kolodziejczyk D. Komplikationen in der Neurochirurgie. Bd. 1. Berlin: Blackwell Wissenschafts-Verlag 1994; 149–52.
- Henderson CM, Hennesy RQ, Sherry HM, Shackelford EG. Posterolateral foraminotomy as an exclusive operative technique for cervical radiculopathy: A review of 846 consecutively operated cases. *J Neurosurg* 1983; 13: 504–12.
- McCulloch JA, Young PH. Posterior microlaminotomy-facetotomy for foraminal soft discs and spurs. In: McCulloch J, Young PH (eds). *Essentials of Spinal Microsurgery*. Philadelphia: Lippincott-Raven 1998; 187–93.
- Papavero L, Steiger H, Börm W, Ebmeier K, Ohmann C, Schwerdtfeger K. DGNC-Leitlinie; Zervikales Nervenwurzelkompressionssyndrom. AWMF-online. www.leitlinien.net; März 2005.

13.3 Rückenmarkschirurgie

Jörg Klekamp

■ Indikationen

- Tumoren im bzw. am Rückenmark, sobald neurologische Störungen vorliegen

Bei Arachnopathien sollte eine Operation nur bei progredienter neurologischer Symptomatik erfolgen.

■ Kontraindikationen

Bei Narkosefähigkeit des Patienten bestehen zur operativen Behandlung keine Alternativen oder Kontraindikationen. Es handelt sich in über 90% der Fälle um gutartige Prozesse! Ausgedehnte Arachnopathien nach einer Meningitis, insbesondere nach Tuberkulose, sollten eher nicht operiert werden.

■ Besondere Aufklärungsinhalte

- Querschnittlähmung
- Liquorfistel
- Instabilität der Wirbelsäule
- Auslösen arachnoidaler Vernarbungen mit der Folge einer Myelopathie
- Schmerz- bzw. Dysästhesiesyndrome nach Operation intramedullärer Tumoren

■ Technische Voraussetzungen

- MRT ohne und mit Kontrastmittel
- CT mit Knochendarstellung nach Voroperationen oder spinalen Traumen
- intraoperatives Monitoring der somatosensibel evozierten (SEP) und motorisch evozierten Potenziale (MEP) – hilfreich, aber nicht zwingend erforderlich
- Anästhesie: Vollnarkose
- Lagerung:
 - Patienten mit Tumoren der Brust- oder Lendenwirbelsäule → Bauchlage
 - Patienten mit Tumoren der Halswirbelsäule → vorzugsweise in halbsitzender Position
 - *Es empfiehlt sich, bereits die Lagerung unter Monitoring der SEP durchzuführen.*

■ Operative Schritte

Für den dorsalen Zugang zum Spinalkanal erfolgt der Hautschnitt in der Mittellinie nach Markierung mittels Durchleuchtungsgerät. Nach Ablösen der Faszie von den Dornfortsätzen wird die Muskulatur mit dem Periost der Wirbelbögen zusammen geschoben.

Das weitere Vorgehen richtet sich nach Ausmaß und Lage des Tumors. Als operativer Zugang der Wahl zu Weichteiltumoren im Wirbelkanal kann der Mittellinienzugang über eine Laminotomie gelten. Dabei wird mit einem kleinen Kraniotom der Bogen direkt neben dem Dornfortsatz auf beiden Seiten durchtrennt. Damit bekommt man einen